

• 经验交流 •

自制骨水泥塑形模具在骨干肿瘤保肢手术中的应用

王斌, 朱忠, 徐国成, 章文杰
(台州医院骨科, 浙江 临海 317000)
关键词 骨肿瘤; 修复外科手术; 骨干

The applications of homemade bone cement mold in limb salvage operation for diaphyseal tumor WANG Bin, ZHU Zhong, XU Guo-cheng, ZHANG Wen-jie. Department of Orthopaedics, Taizhou Hospital of Zhejiang, Linhai 317000, Zhejiang, China

Key words Bone neoplasms; Reconstructive surgical procedures; Diaphyses
Zhongguo Gushang/China J Orthop & Trauma, 2009, 22(9):716-717 www.zggszz.com

保肢手术中行瘤段切除后遗留的大段骨缺损, 临床上常用骨水泥加内固定方式修复。2003 年 11 月至 2009 年 1 月, 采用自制骨水泥注入式管状骨塑形模具修复四肢长骨骨干大段骨缺损 8 例, 获得良好疗效。

1 临床资料

本组 8 例, 男 6 例, 女 2 例; 年龄 38~86 岁, 平均 57 岁。其中肱骨干 2 例, 桡骨干 1 例, 股骨中上段 3 例, 中下段 2 例。肿瘤病理类型为非霍奇金淋巴瘤(弥漫大 B 细胞性)、小细胞性肺癌、成骨肉瘤、尤文瘤、骨巨细胞瘤。病理性骨折 2 例。Enneking 等^[1]分级为 I A、II A 级。

2 治疗方法

2.1 术前准备 无菌普通塑料注射器, 刀, 剪。适用范围: 超过 8 cm 瘤段缺损可用 2 副模具相接延长组合使用。尺寸选择: 肱骨、尺桡骨、股骨分别选 30、10、50 ml 注射器, 见图 1。
2.2 模具制作 第 1 副注射器: 截取带刻度的注射器体部, 去除注射器头部及尾部, 在注射器体部开槽, 剪除 1/4 管径, 作为管状模具主体。第 2 副注射器体部截取 1/2 管径作为管状模具筒盖, 在筒盖中央打孔作为骨水泥的注入孔, 可插入注入器头部, 第 3 副注射器作为骨水泥注入器。将第 2 副注射器盖上第 1 副注射器后, 形成管状模具, 重叠部分可防止骨水泥

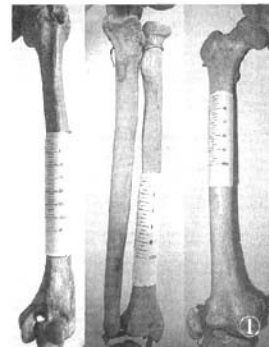

图 1 依次为肱骨、桡骨、股骨十模具型号(30、10、50 ml 注射器)

漏出。见图 2-4。

2.3 手术方法

2.3.1 截骨清除病灶 在肿瘤切除区即缺损区底部铺上皮肤保护膜的衬纸, 光滑面朝操作区, 以减少肿瘤组织和骨水泥污染周围组织, 同时有利于清除粘附于纸上的骨水泥。利用透明模具的注射器刻度测得完整切除瘤段长度, 距肿瘤边界 5 cm 以上, 用线锯完整切除瘤骨及周围被侵犯的软组织。

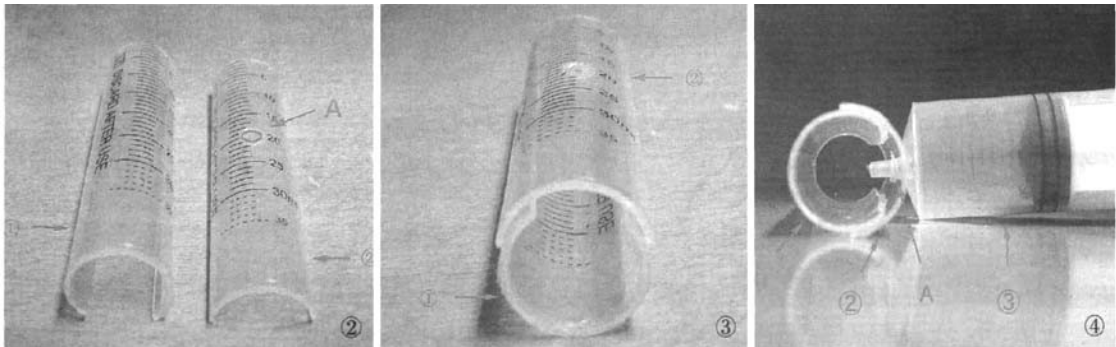


图 2 第 1、2 副注射器准备后的图样(A 为注入孔) 图 3 第 1、2 副注射器组合成管状模具 图 4 骨水泥装入第 3 副注射器从 A 孔注入管状模具(图 2-4 中的①②③分别第 1、2、3 副注射器)

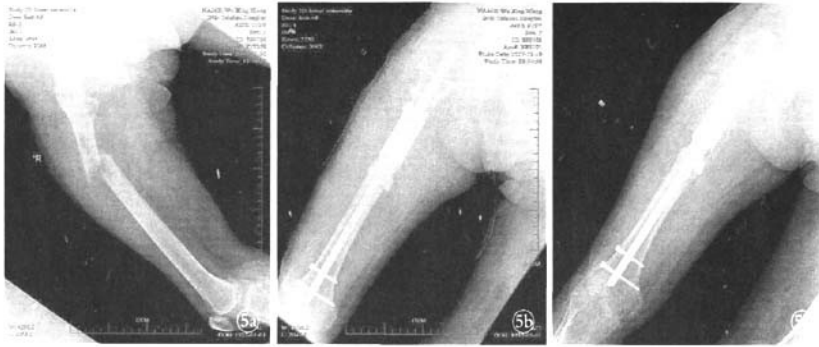


图 5 患者,女,75 岁,非霍奇金淋巴瘤(弥漫大 B 细胞性)股骨干转移伴病理性骨折 5a.术前正位 X 线片 5b.骨水泥塑形术后 7 d 正位 X 线片 5c.术后 8 个月正位 X 线片示骨水泥表面骨痂生长

2.3.2 髓内固定 肱骨、股骨应用加锁髓内钉,桡尺骨应用克氏针行髓内固定,利用透明模具上的刻度,牵引恢复四肢长骨的长度,控制旋转畸形后固定。

2.3.3 模具应用 将模具主体套入并包绕缺损区骨干,两端与长骨远近端均有 2 cm 左右重叠,盖上筒盖,即组合形成一个重叠的较密闭的管状骨模具。调配好骨水泥至拉丝状后逐渐加压注入模具中,待骨水泥硬化冷却后,去除筒盖,剥下模具主体。术中透过模具管壁可看到骨水泥充填至髓内钉与长骨的髓腔间隙中、中间缺损区、远近段部分长骨正常骨皮质表面,呈“H”形全方位均匀地包裹髓内钉形成坚固的管状“钢筋混凝土”结构。

3 结果

术后 X 线片可见骨水泥表面光滑,充填紧密,外形近似长骨干缺损段。8 例术后切口均 I 期愈合,无感染、积液、骨水泥毒性反应等发生。8 例随访 2~54 个月。按 Mankin 等^[2]评价标准:优,无瘤生存,恢复正常的肢体力量与功能,不影响正常生活,无痛,6 例;良,无瘤生存,肢体力量与活动受限但基本满足功能需要,生活基本可自理,无痛,1 例;可,无瘤生存,肢体功能显著受限,需借助支具,生活能力受限,1 例;差,截肢,肿瘤局部复发,远处转移或死亡,0 例。肢体疼痛消失 6 例,疼痛减轻 2 例。小细胞性肺癌患者死亡 1 例。所有病例骨水泥及髓内钉均无松动断裂,还能见到骨水泥假体表面大量骨痂生长。典型病例见图 5。

4 讨论

4.1 传统骨缺损修复方式 保肢手术中对瘤段切除遗留的大段骨缺损,有采用同种异体骨移植、瘤段灭活回植、自体骨移植、瘤壳内刮除灭活填充等多种方式。这些传统方式各有局限性。牛晓辉等^[3]报道同种异体骨移植并发症高达 47.5%,感染发生率为 32.7%。自体骨移植取材有限,采用病灶刮除骨水泥填充加加锁髓内钉内固定的保肢方式,因为保留了瘤壳,有较高肿瘤复发率^[4]。

4.2 骨水泥保肢手术并发症 骨水泥无菌性松动、断裂,导致髓内固定失败是骨水泥保肢手术主要并发症。骨水泥充填技术不佳是其中主要原因之一。在以往的手术中,医生往往

徒手植入骨水泥,并塑形,因骨水泥分布不均,在骨水泥中产生气泡、混入杂质和分层,容易引起骨水泥疲劳断裂、假体松动^[5]。近年来也有用可乐瓶改善骨水泥充填效果^[6]。

4.3 塑形模具优势 ① 模具的制作材料无菌注射器来源方便,不增加感染风险,成本极低,制作简单;② 筒体与筒盖的分体式设计有助于套入长骨缺损区且能适应不同直径;③ 带刻度的透明模具壁便于测量待截除瘤段的长度并使其在髓内固定时恢复长度,为恢复正常管状骨长度提供量化参考,同时可以直观地观察骨水泥充填时的情况;④ 充分利用近似的第 2 代骨水泥充填技术将骨水泥一次加压充填硬化塑形成接近于管状骨外形并紧密无缝包裹髓内钉,使之形成牢固的“钢筋混凝土”结构;⑤ 无须髓腔内用手填骨水泥及髓腔塞,无须保留瘤壳,更适用于病理性骨折病例,肿瘤切除更彻底,复发率更低;⑥ 模具将骨水泥与周围组织隔离可减少骨水泥反应^[7]。

参考文献

- [1] Enneking WF, Dunham W, Gebhardt MC, et al. A system for the functional evaluation of reconstructive procedures after surgical treatment of tumors of the musculoskeletal system. *Clin Orthop Relat Res*, 1993, (286): 241-246.
- [2] Markin HJ, Doppelt SH, Tomford W. Clinical experience with allograft implantation. The first ten years. *Clin Orthop Relat Res*, 1983, (174): 69-86.
- [3] 牛晓辉, 徐万鹏. 异体骨移植治疗骨肿瘤. *中华骨科杂志*, 1997, 17(2): 87-91.
- [4] 汤新兵, 叶俊星. 病灶刮除骨水泥填充加交锁髓内钉内固定治疗股骨干转移性股骨肿瘤近期疗效观察. *齐齐哈尔医学院学报*, 2008, 29(1): 15-16.
- [5] 肖勇, 刘业, 石强. 瘤段切除骨水泥填充治疗四肢骨肿瘤. *临床骨科杂志*, 2002, 5(3): 234.
- [6] 梁艳彩, 陆相云. 可乐瓶在骨水泥填充术中的应用. *护士进修杂志*, 2008, 23(7): 645.
- [7] 马永东, 胡英江, 林文茂, 等. 骨水泥技术在骨科临床中的应用与探讨. *中国现代医生*, 2008, 46(23): 75-76.

(收稿日期: 2009-04-17 本文编辑: 王宏)